

INGESTION DE CORPS ÉTRANGERS

Demander clichés de Face ET Profil

CE OESOPHAGIEN

Urgent $\leq 6h$

- Pile bouton (**voir diapo suivante**)
- Localisation dans 1/3 sup ou moyen
- CE traumatique (pointu ou long)
- Sténose œsophagienne connue
- Symptomatique (non gestion des sécrétions)
- ≥ 2 aimants

Dans les 12-24h

- Pièce dans le 1/3 inf et asymptomatique
- Impaction alimentaire sans obstruction complète (asymptomatique)

CE INTRA-GASTRIQUE

Urgent $\leq 6h$

- ≥ 2 aimants
- CE long
 ≥ 3 cm si <1 an
 ≥ 5 cm si >1 an
- CE pointu (aiguille, clou)
- Symptomatique
- CE diamètre ≥ 2 cm

Dans les 24-48h

- Pile bouton ou cylindrique (à retirer si persiste +24h)

Surveillance

- Autres CE
- Contrôle radio dans 3-4 sem

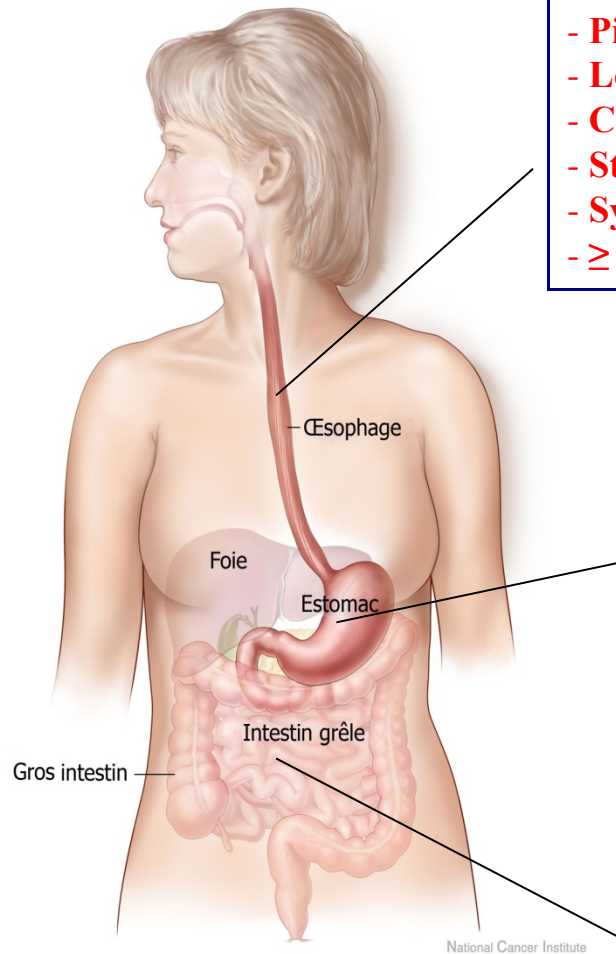
CE INTESTINAL

Surveillance HÔPITAL

- Aimants multiples
- CE traumatisant (long ou pointu)

Surveillance DOMICILE

- Pile bouton (radio contrôle /3-4j)
- Aimant unique
- Autres CE



National Cancer Institute

Aspect radiologique des piles-bouton:

- Liseré clair périphérique
- Forme asymétrique de profil

[Retour](#) à la diapo initiale

